

# EPU-95 Montmorency

Formation Médicale Continue du Val d'Oise - Agrément FMC 100-039

ASSOCIATION AMICALE D'ENSEIGNEMENT POST UNIVERSITAIRE DE LA RÉGION DE MONTMORENCY

Siège social : 1 rue Jean Moulin 95160 Montmorency

Secrétariat : 16, rue de la Ferme 95 460 Ézanville

[www.EPU95-montmorency.org](http://www.EPU95-montmorency.org)

## ACCIDENTS VASCULAIRES CÉRÉBRAUX

A partir d'un exposé du **Pr François Méder** (Neuroradiologue - Hôpital Saint Anne Paris)  
Séance de FMC du 3 novembre 2011

### 1. RAPPELS

#### 1.1. LES AVC SONT UN PROBLÈME MAJEUR DE SANTÉ PUBLIQUE.

En France, chaque année, il y a 150 000 AVC, soit plus que d'infarctus du myocarde (130 000). L'AVC représente l'affection la plus fréquente chez les patients admis dans les services d'accueil des urgences. Sa morbi-mortalité est lourde :

- 3<sup>ème</sup> cause de mortalité après les accidents coronariens et les cancers tous types confondus (10 à 20% des patients décèdent durant le premier mois)
- 1<sup>ère</sup> cause de handicap non-traumatique dans les pays développés (20% des patients restent institutionnalisés et la moitié de ceux qui regagnent leur domicile, gardent des séquelles physiques ou relationnelles importantes).
- 2<sup>ème</sup> cause de démence et cause majeure de dépression.

L'incidence des AVC augmente avec l'âge ; les trois quarts des nouveaux AVC surviennent après 65 ans, 15% des patients ont moins de 55 ans.

#### 1.2. DÉFINITIONS, CLASSIFICATIONS.

##### 1.2.1. NOSOLOGIE

Les AVC sont d'origine ischémique ou hémorragique.

Les AVC ischémiques sont les plus fréquents (80 à 85% des AVC dans la population de race blanche). Ils témoignent d'un infarctus cérébral qui relève de trois mécanismes :

- Athérosclérose des grosses artères : sténose, thrombose ou embolie à partir d'une plaque d'athérome,
- Embolie d'origine cardiaque,
- Maladie des petites artères perforantes ou lacunes (substance blanche)
- Plus rarement d'une thrombose veineuse cérébrale (0.5 à 1% des AVC), d'une embolie paradoxale ou d'une dissection.

Les AVC hémorragiques regroupent

- Les hémorragies primitivement intracérébrales (environ 15% des AVC)
- Les hémorragies cérébro-méningées (environ 5% des AVC). Ils résultent de la rupture d'une malformation vasculaire ou d'une petite artère, favorisés par l'hypertension artérielle ou un traitement antithrombotique.

Les syncopes et malaises sans déficit focal, les ischémies globales par bas débit, et les hémorragies sous-arachnoïdiennes sans atteinte du cerveau lui-même (sans hémorragie intracérébrale ni vasospasme associé) sont, en pratique, exclues du cadre des AVC.

##### 1.2.2. LE TERME « ACCIDENT ISCHÉMIQUE CÉRÉBRAL » (AIC)

Il regroupe les Infarctus cérébraux et les Accidents Ischémiques Transitoires (AIT).

## L'AIT

Défini en 1975, il se caractérise par un déficit neurologique transitoire, focalisé, ou oculaire, de survenue brutale et dont les symptômes régressent dans les 24 heures (NINDS). Son diagnostic n'est pas basé sur des documents radiologiques.

Son origine ischémique est d'autant plus probable que la durée du déficit est plus brève (< 1 à 2 heures, en moyenne 30 minutes). On associe aux AIT l'amaurose ou cécité mono-oculaire transitoire (CMOT).

A cette définition basée sur un délai arbitraire de 24 heures, tend à se substituer une définition basée sur l'atteinte cérébrale. Un AIT est alors défini comme la survenue d'un épisode de dysfonctionnement neurologique par ischémie cérébrale focalisée ou d'un épisode d'ischémie rétinienne, durant moins d'une heure et sans signe d'infarctus cérébral.

Les AIT sont d'autant plus d'origine ischémique que leur durée est plus brève (< 1 à 2 heures, en moyenne 30 minutes).

Il est recommandé de considérer l'AIT comme une urgence diagnostique et thérapeutique car :

- **Le risque de survenue d'un AVC ischémique après un AIT est élevé en particulier au décours immédiat de l'épisode** (2,5-5 % à 48 heures, 5-10 % à 1 mois, 10-20 % à 1 an)
- Il existe des traitements d'efficacité démontrée en prévention secondaire après un AIT.

## L'ACCIDENT DÉFICITAIRE EN ÉVOLUTION

Il se manifeste par un déficit neurologique focalisé qui s'installe ou s'aggrave sur plusieurs heures et dure plus de 24 h. Ces manifestations peuvent aussi ne pas être d'origine ischémique mais relever d'une hémorragie, d'une tumeur, d'un abcès ou d'une encéphalite.

Un accident déficitaire est constitué lorsque le déficit neurologique atteint rapidement son maximum et dure plus de 24 h.

Le qualificatif constitué se réfère à la stabilité du déficit et non pas à sa sévérité ou à son évolution secondaire. On différencie

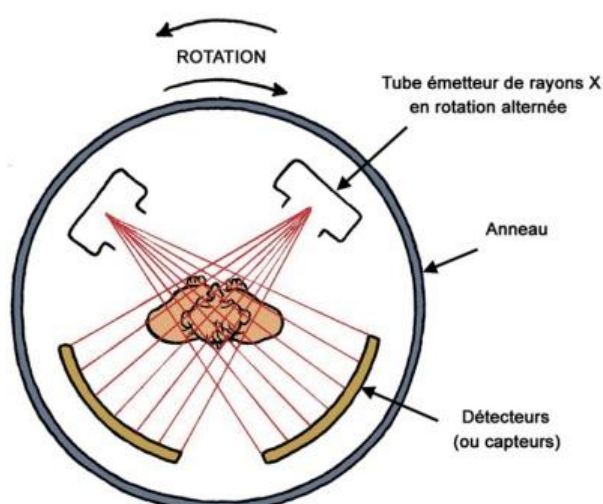
- Les AVC totalement régressifs en moins de 8 jours (dont le pronostic est voisin de celui des AIT)
- Les AVC avec séquelles mineure
- Les AVC avec séquelles lourdes à la troisième semaine.

Ces AVC, longtemps considérés comme une fatalité pour laquelle il n'existait aucun traitement en dehors de la préservation des fonctions vitales, doivent aussi être considérés comme une urgence diagnostique et thérapeutique.

## 2. L'IMAGERIE MÉDICALE

### 2.1. LE CONTEXTE

L'imagerie cérébrale (scanner, IRM) obtenue dans les meilleurs délais a pour but primordial la distinction entre AVC hémorragique et AVC ischémique. Elle amorce les diagnostics étiologiques et différentiel, et la cohérence anatomo-clinique du tableau.



### 2.2. LE SCANNER CÉRÉBRAL

#### 2.2.1. SON PRINCIPE

La découverte du scanner a été récompensée par l'attribution du Prix Nobel de Médecine en 1979 à Allan M. Cormack (USA, né en 1924 à Johannesburg et décédé en 1998) et à Godfrey N.

Hounsfield (Britannique, né en 1919 et décédé en 2004).

L'image scanner est obtenue à partir des mêmes contrastes fondamentaux que la radiologie conventionnelle : rayons X, air, graisse, eau, os, contrastes artificiels.

Le mode d'acquisition des images est différent. Un faisceau de rayons X et une couronne de détecteurs tournent autour du corps du patient. Les détecteurs enregistrent une série de « profils d'atténuations » des tissus de la coupe examinée, suivant plusieurs projections.

L'ordinateur, à partir de ces différents profils d'atténuation, reconstitue les densités élémentaires ayant participé à ces atténuations. Ces densités élémentaires dépendent de la composition des tissus et de l'épaisseur des coupes pouvant inclure plusieurs tissus de composition différente.

Il utilise les RX et « voit » très bien les os mais ne « voit » que 15% de la pathologie vasculaire.

### 2.2.2. CE QU'IL PEUT MONTRER...

Réalisé en urgence, il reconnaît la lésion hémorragique sous forme d'une zone spontanément hyperdense. En revanche, La lésion ischémique est sans traduction (en phase initiale) ou se manifeste par une zone hypodense (après 24 h.).

Les scanners récents permettent d'identifier des signes précoces d'ischémie (atténuation de la densité des noyaux gris centraux, effacement du ruban insulaire) ou parfois la thrombose récente de l'artère sylvienne ou du tronc basilaire sous forme d'une hyperdensité du trajet artériel correspondant (« trop belle artère »).

Ces signes sont toutefois inconstants et d'interprétation difficile avec une reproductibilité inter-observateurs médiocre.

Sensibilité
<ul style="list-style-type: none"><li>• Trop belle artère : 26% &lt; 5h</li><li>• Détection de l'œdème cérébral<ul style="list-style-type: none"><li>○ Durée de l'hypoperfusion 94 % &lt; 14 h</li><li>○ Sévérité de l'hypoperfusion 82-88 % &lt; 6h</li><li>○ Localisation, taille de l'infarctus</li></ul></li><li>• Dépend de l'appareillage</li></ul>

Le scanner cérébral, malgré ses insuffisances, dans les conditions actuelles d'accès en urgence à l'IRM, est encore considéré comme l'examen à réaliser en urgence dans le cadre d'un AVC.

### 2.2.3. SON INTÉRÊT

Son intérêt premier est le diagnostic d'hémorragie cérébrale, il permet également de reconnaître certaines lésions non vasculaires. Cependant c'est une technique imparfaite pour évaluer précisément l'intérêt à instaurer un traitement thrombolytique. Il n'y a pas de preuve établie que l'injection de produit de contraste augmente les performances du scanner cérébral chez le patient en phase aiguë.

## 2.3. L'IMAGERIE PAR RÉSONANCE MAGNÉTIQUE NUCLÉAIRE (IRM)

### 2.3.1. HISTORIQUE

En 1945, Edward Purcell et Felix Bloch, tous deux prix Nobel en 1952, découvrent la résonance des noyaux des atomes (résonance nucléaire) soumis à un champ magnétique.

En 1973, le chimiste américain Paul Lauterbur, obtient la première image IRM sur un animal.

En 1980, c'est la présentation au RSNA.

### 2.3.2. LE PRINCIPE DE L'IMAGE « IRM »

Le principe de « l'Imagerie en Résonance Magnétique » ou « IRM » repose sur les propriétés physiques de l'interaction entre un champ magnétique, produit par un gros électro-aimant et une radiofréquence. Ces deux forces agissent sur l'orientation des atomes d'hydrogènes ou protons.  
L'aimant permet d'orienter tous les protons dans une même direction que son champ magnétique.

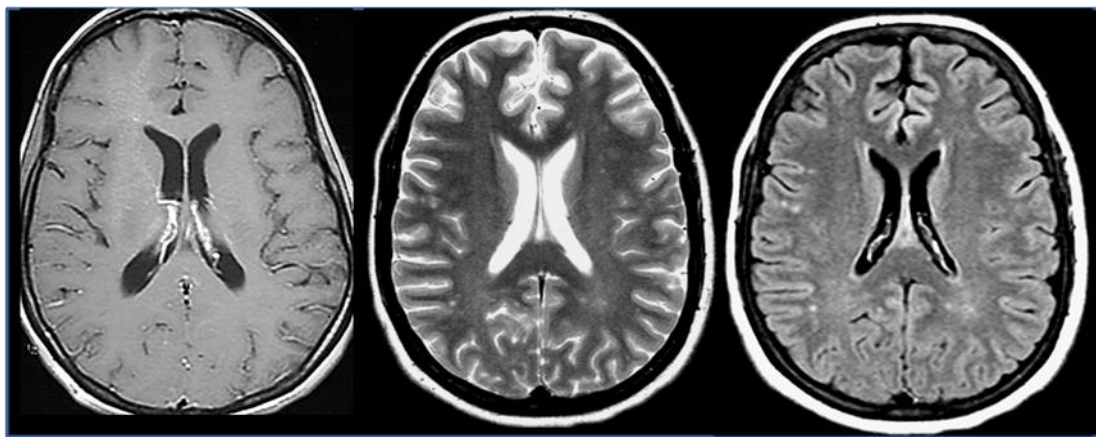
### 2.3.3. SON INTÉRÊT

L'IRM a des atouts et un potentiel majeurs, du diagnostic au pronostic en passant par l'étiologie, même si ses performances varient encore avec le matériel et les techniques utilisés. On distingue

- l'IRM morphologique,
- l'IRM fonctionnelle : de diffusion et de l'IRM de perfusion,
- l'Angiographie par résonance magnétique ou ARM.

#### L'IRM MORPHOLOGIQUE

Particulièrement en séquence FLAIR, est très sensible pour identifier les infarctus, même de petite taille (y compris dans la fosse postérieure où le scanner est limité).



**T1**

**T2**

**FLAIR**

#### L'IRM DE DIFFUSION

Cette technique peut révéler, dès la première heure, l'œdème cytotoxique qui se développe dans le foyer d'ischémie tissulaire, témoignant de la rupture de la barrière hémato-encéphalique. Elle définit précocement le siège et l'étendue de la zone de souffrance cérébrale et permet de suivre son évolution. Cette technique est très sensible pour le diagnostic d'ischémie cérébrale aiguë révélant des zones d'ischémie invisibles au scanner ou en IRM classique. Il est admis que la lésion initiale définie par IRM de diffusion peut être considérée comme perdue dans 90% des cas.

#### L'IRM DE PERFUSION

Elle permet d'identifier précocement la topographie et l'étendue de l'hypoperfusion et permet de distinguer lésion récente et lésion ancienne.

#### L'IRM DE DIFFUSION-PERFUSION

Elle est très bien corrélée avec le volume final de l'infarctus.

La zone hypoperfusée est souvent plus large que la zone ischémisée. La différence entre les deux (zone hypoperfusée sans anomalie de diffusion) définit une zone à risque d'extension de l'ischémie mais potentiellement récupérable (zone de pénombre ischémique). Cette technique apparaît d'un atout majeur quant au pronostic et aux indications de la thrombolyse.

## L'ANGIOGRAPHIE PAR RÉSONANCE MAGNÉTIQUE (ARM)

L'ARM cérébrale permet de visualiser les vaisseaux par le temps de vol (time of flight - TOF) qui est une technique réalisée sans injection.

Elle permet l'étude de la circulation intracérébrale au niveau du polygone de Willis pour des artères d'un calibre > 1 mm. Elle permet également l'étude des carotides.

### 2.3.4. SES LIMITES

L'IRM a toutefois des limites : elle ne peut être pratiquée chez 10 à 20% des patients soit du fait d'une contre-indication (stimulateur cardiaque, sonde d'entraînement électrosystolique, neurostimulateur, corps étranger ferromagnétique intraoculaire et certains clips vasculaires) soit en raison d'une claustrophobie.

### 2.3.5. CONCLUSION

- L'IRM permet de porter dès la phase aiguë le diagnostic d'IC ou d'hémorragie cérébrale ;
- L'IRM a une meilleure sensibilité que le scanner pour la détection de l'ischémie précoce et permet de mieux guider les décisions thérapeutiques de thrombolyse, ce qui doit inciter à améliorer l'accessibilité à l'IRM cérébrale ;
- L'IRM possède une meilleure sensibilité que le scanner pour le diagnostic d'infarctus de la fosse postérieure, ou d'infarctus de petite taille ;
- L'IRM est supérieure au scanner pour établir un diagnostic différentiel d'AVC ;
- L'IRM est supérieure au scanner pour déterminer la zone potentiellement récupérable à la phase aiguë de l'ischémie en utilisant les séquences de perfusion et de diffusion.

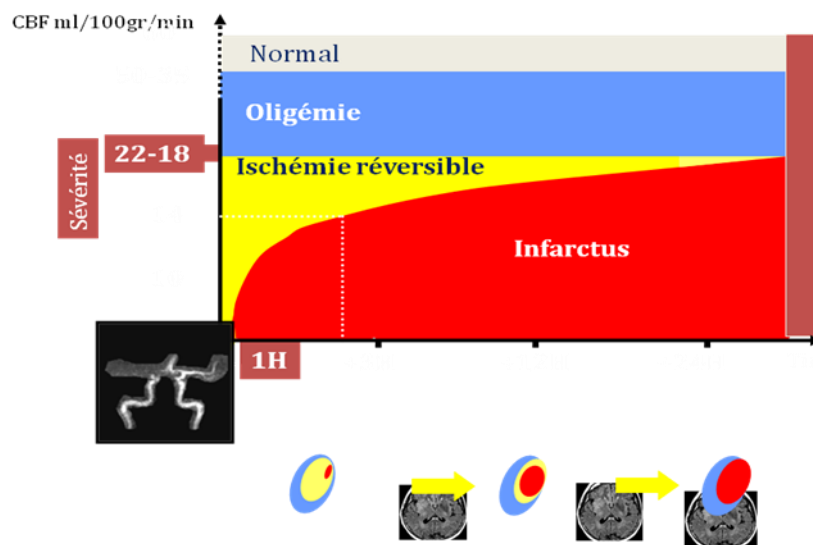
## 2.4. LA NOTION DE PÉNOMBRE

Le principal mécanisme des infarctus cérébraux est une occlusion artérielle thromboembolique.

L'ischémie cérébrale est par nature un phénomène dynamique. Au sein de la zone touchée, il existe trois niveaux de souffrance tissulaire :

- La zone de nécrose (infarctus) : ischémie irréversible, nécrose
- La zone dite de « pénombre » : ischémie réversible, tissu à risque de nécrose
- Une zone d'oligémie ou le tissu est à risque en cas d'hypotension, d'hyperglycémie, d'hyperthermie

Cette notion est l'élément clé de toute stratégie thérapeutique en urgence qui est la levée la plus précoce possible de l'occlusion artérielle permettant la reperfusion du territoire artériel ischémisé encore viable, appelé « pénombre » avant que la mort neuronale définitive ne survienne (d'où le slogan « Time is brain » pour toute action thérapeutique de reperfusion en urgence).



### 3. LES CAUSES

#### 3.1. L'ATHÉROSCLÉROSE

##### 3.1.1. GÉNÉRALITÉS

Elle se traduit par des lésions focales de la paroi des artères affectant en prédilection les artères de gros et moyen calibre.

Les sites de prédilection dans le réseau artériel sont au niveau des bifurcations, soumises à un stress hémodynamique plus important.

L'épaississement localisé de l'intima forme une plaque où s'associent de l'athérome et de la sclérose.

Les plaques stables sont caractérisées par

- Une chape épaisse
- Un cœur lipidique petit

Les plaques instables, dangereuses, se présentent avec :

- Une chape fine
- Une plaque fissurée
- Un large cœur lipidique
- L'existence d'une inflammation active
- Une hémorragie intraplaque
- Des nodules calcifiés superficiels

Un AVC peut être la conséquence soit d'une embolie athéromateuse, suite à une rupture de la chape de la plaque, soit hémodynamique en raison d'une sténose serrée ou d'une occlusion artérielle.

C'est une pathologie qui commence très tôt dans la vie.

##### 3.1.2. LE BILAN D'IMAGERIE

La détermination du degré de sténose se fait grâce à

- L'angiographie digitalisée
- L'exploration ultrasonore (doppler)
- L'angioscanner
- Une ARM

L'évaluation morphologique de la paroi est possible grâce à :

- L'exploration ultrasonore
- L'angioscanner
- Une IRM haute résolution

### 3.2. EN RÉSUMÉ...

Le tableau ci-dessous résume les causes des AIC

Étiologies fréquentes	Principales étiologies rares
<ul style="list-style-type: none"> <li>• Artérielles               <ul style="list-style-type: none"> <li>○ Athérome</li> <li>○ Lacune</li> </ul> </li> <li>• Cardiaques               <ul style="list-style-type: none"> <li>• ACFA</li> <li>• IDM</li> <li>• Valvulopathie</li> <li>• Complications de la chirurgie</li> <li>• Endocardite infectieuse</li> </ul> </li> </ul>	<ul style="list-style-type: none"> <li>• Artérielles               <ul style="list-style-type: none"> <li>○ Dissection des artères cervicales et cérébrales</li> <li>○ Artériopathie radique</li> <li>○ Artérite infectieuse, inflammatoires</li> <li>○ Dysplasie</li> </ul> </li> <li>• Cardiaques               <ul style="list-style-type: none"> <li>○ Cardiomyopathie non obstructive</li> <li>○ Myxome</li> <li>○ Embolie transcardiaque</li> <li>○ Endocardite thrombotique non bactérienne</li> </ul> </li> <li>• Hématologiques               <ul style="list-style-type: none"> <li>○ Syndromes myéloprolifératifs</li> <li>○ Drépanocytose</li> <li>○ Déficit en protéine anticoagulante</li> <li>○ ACC</li> <li>○ CIVD</li> </ul> </li> </ul>

## 4. TRAITEMENT

### 4.1. TRAITEMENT DE LA PHASE AIGUE

#### 4.1.1. TRAITEMENT « CURATIF »

Les indications sont restreintes et dépendent de la précocité du traitement.

#### LA THROMBOLYSE INTRA VEINEUSE

Elle vise à la recanalisation de l'artère et utilise un activateur du plasminogène ou r-tPA.

L'AMM de l'Alteplase™ précise les conditions d'utilisation :

- AVC de moins de 3 heures (4 heures hors AMM)
- Centre spécialisé, avec imagerie médicale
- Sans hémorragie.

La thrombolyse IV par t-PA permet de guérir 40 % des patients à trois mois (contre 25 % de guérison sans thrombolyse). Ce bénéfice montré dans l'étude *National Institute of Neurological Disorders and Stroke rt-PA Stroke Study* (NINDS) a été obtenu au prix d'un risque hémorragique de 6 % (versus 0,6 % dans le groupe placebo) sans impact sur la mortalité (17 % dans le groupe traité et 20 % dans le groupe placebo). L'efficacité de la thrombolyse IV avec l'altéplase varie en fonction de la localisation de l'occlusion artérielle.

Le monitoring par angiographie conventionnelle, des patients avec une occlusion artérielle intracrânienne et traités par t-PA IV, a montré qu'à 60 minutes après le début de la perfusion du t-PA, la recanalisation artérielle pouvait être obtenue chez :

- 9 % des patients avec une occlusion de la carotide interne
- 35 % des patients avec une occlusion proximale de l'artère cérébrale moyenne (ACM)
- 66 % des patients avec une occlusion distale de l'ACM

L'efficacité varie aussi beaucoup en fonction du délai de la mise en route des traitements. Dans l'étude *Revascularisation using Combined intravenous Alteplase and Neurointerventional ALgorithm for acute Ischemic Stroke* (RECANALISE), les patients recanalisés moins de trois heures et 30 minutes après leurs premiers symptômes ont eu une évolution favorable à trois mois dans 93 % des cas (risque relatif ajusté [RR] : 2,2 ; intervalle de confiance [IC] à 95 % : 1,24–3,88 ; p = 0,007), alors que toute demi-heure perdue dans l'obtention de la recanalisation a été suivie de 20 % d'évolution favorable en moins.

## LA THROMBOLYSE INTRA-ARTÉRIELLE

C'est la méthode de choix pour les thromboses du tronc basilaire mais elle est réservée à des équipes de neuroradiologie interventionnelle.

### 4.1.2. DANS LES AUTRES CAS...

Un traitement antiagrégant plaquettaire sera institué :

- Clopidogrel : efficacité prouvée, bonne tolérance
- Aspirine a la posologie de 160 à 300 mg

Dans certain cas, quand la nature embolique est établie et en l'absence d'hémorragie, un traitement anticoagulant (héparine à la phase aigue : uniquement si cardiopathie emboligène ou dissection ; relai par AVK - INR compris entre 2 et 3).

## 4.2. PRÉVENTION SECONDAIRE

C'est un des grands progrès médicaux de ces dernières années. L'objectif est de diminuer les facteurs de risque cardiovasculaires afin d'éviter une récurrence, source de handicap moteur et surtout cognitif, 3 classes thérapeutiques sont utiles :

- Traitement antiagrégant plaquettaire : aspirine et/ou clopidogrel
- Traitement antihypertenseur avec un contrôle strict de la pression artérielle et un traitement comprenant un IEC (hors intolérance)
- Traitement hypolipémiant : statine

S'il existe une sténose de carotide supérieure à 70 % à l'origine de l'AVC ou AIT, il faut considérer l'indication à une endartériectomie en non un stent (Étude EVA 3S qui a montré la supériorité de cette technique par rapport au stent)

## 5. LES MESSAGES....

Tout patient avec un déficit neurologique d'installation brutale est suspect d'infarctus cérébral et doit être considéré comme un candidat potentiel à la thrombolyse intraveineuse.

Le patient doit être transféré le plus rapidement possible dans une unité de neurologie vasculaire\* pour confirmation du diagnostic et instauration du traitement en toute sécurité

Les signes évocateurs d'infarctus cérébral

- *Installation brutale*
- *Hémiplégie ou hémiparésie*
  - Déficit moteur complet ou partiel touchant la face, le membre supérieur et/ou le membre inférieur
- *Troubles sensitifs unilatéraux*



- Engourdissements, fourmillements, perte de la sensibilité de la face, du membre supérieur et/ou du membre inférieur, parfois bilatéraux
- *Aphasie*
  - Troubles du langage ou de la compréhension (mutisme, manque du mot, jargon)
- *Ataxie (marche instable, perte de l'équilibre), vertige ou incoordination des membres*
- *Perte de la vision*
  - Vision trouble ou vision double, amputation du champ visuel (hémianopsie)

*Si le déficit est installé depuis moins de trois heures*

- Le patient est un candidat potentiel à la *thrombolyse par rt-PA*
- Contacter immédiatement une unité neurovasculaire
- 1<sup>er</sup> examen à faire est une IRM cérébrale, seule capable de préciser le mécanisme hémorragique ou ischémique de l'AVC, et d'identifier la cible de la fibrinolyse c'est-à-dire la zone de pénombre qui peut être revitalisée par la désobstruction de l'artère

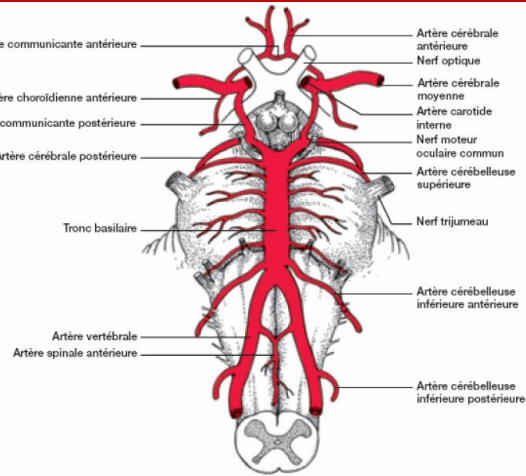
(\*) UNV en Ile de France : 18 dont 12 hors Paris

Pour le CH Pontoise : Unité Neurovasculaire (Docteur Jérôme SERVAN) Tel. 01 30 75 42 81 Télécopieur : 01 30 75 53 70 - 2<sup>ème</sup> étage Tour n°1 bâtiment principal

# ANNEXE I : VASCULARISATION CÉRÉBRALE

## Représentation schématique de la disposition des vaisseaux artériels à la base du cerveau

- ▶ 4 voies artérielles principales :
  - ▶ les 2 carotides internes
  - ▶ les 2 artères vertébrales qui se rejoignent pour former le tronc basilaire

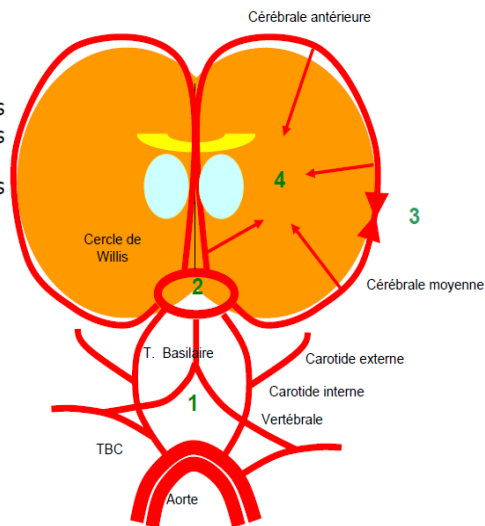


M1 Neurophy:

## POLYGONE DE WILLIS

### Il y a quatre niveaux d'anastomose :

- ▶ en suppléance d'apport (1)
  - ▶ entre les carotides externes
  - ▶ entre les carotides externes et internes
  - ▶ entre les carotides externes et les vertébrales
- ▶ entre les voies d'apport (2)
  - ▶ le polygone ou cercle de Willis
- ▶ péri axiales (3)
  - ▶ entre les cérébrales moyennes antérieures et postérieures
- ▶ et enfin entre l'intérieur et l'extérieur du cerveau (4)



## RAPPEL DES TERRITOIRES D'IRRIGATION

